

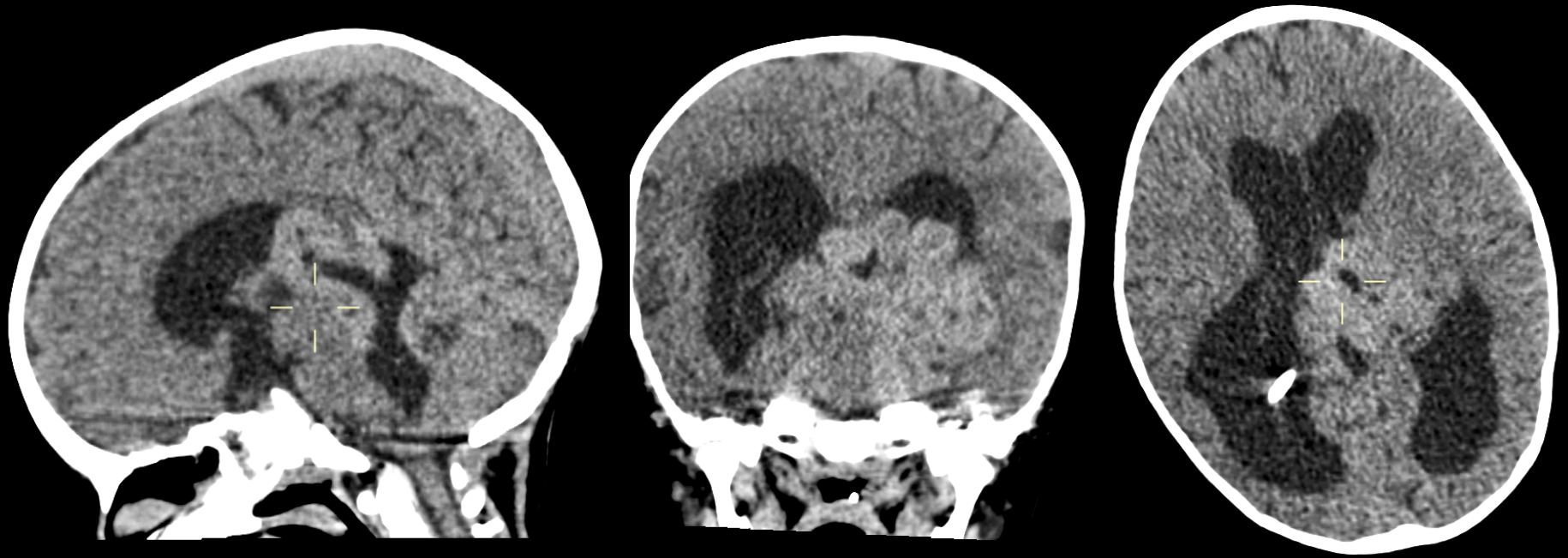
Réponse à la Chimiothérapie

- IRM cérébrale (13/02/17) après le 1^{er} cycle :
 - Réponse **dissociée** à la chimiothérapie :
 - Diminution du reliquat tumorale au niveau de l'angle ponto-cérébelleux
 - Augmentation du volume tumorale au niveau sustentoriel.
- Décision prise à la RCPPI:
 - Poursuivre la chimiothérapie
 - Contrôler l'IRM précoce
 - Rechercher le **biomarqueur PDL1** au niveau de la tumeur , si présent ,une immunothérapie type **Pembrolizumab** sera proposé en cas de modification de la chimiothérapie .

Inefficacité de la chimiothérapie

- IRM après la 1 ère cure du 2nd cycle
 - **Progression tumorale/IRM (13/02/17)**
 - Dilatation ventriculaire stable
- **Aggravation clinique 2nd(28/03/17)**
 - Vomissement, pleurs.
 - Transfert en neuro-chirurgie à Necker:
 - Pas de signe d'HTIC menaçante
 - Aucun argument radiologique pour une dysfonction de la valve
 - Absence d'indication neuro-chirurgicale dans ce contexte

TDM cérébrale



2nd ligne de traitement

- Biomarqueur **PDL1 positif** sur la tumeur
→ inclusion dans une phase I/II portant sur le **PEMBROLIZUMAB**
- J1 04/04/17

2nd aggravation clinique

- Tableau d'**HTIC** (05/05/17)
 - Vomissements
 - Pleurs
 - Somnolence
- → TDM cérébral à Necker :
 - **HTIC associé à une progression de la maladie**
 - **doute sur une mauvaise circulation de la valve**
- Justifie le **changement de la valve**
- Suite post op. simple:
 - Arrêt des vomissements et des céphalées

Évolution clinique post-op

- Amélioration progressive de l'état clinique
- Il persiste :
 - **Irritabilité importante**
 - **Paralysie faciale droite**
 - Liées à:
 - La chirurgie
 - Ou à la progression de la maladie

Suivi sous immunothérapie

- Clinique:
 - **Fatigué+++ , visage figé, nausées et vomissements**
 - **Syndrome cérébelleux statique et cinétique**
 - **Hémiparésie droite**
- IRM cérébrale (Necker le 31/05/17)
 - **Progression tumorale très importante**
 - **→ arrêt PEMBROLIZUMAB pour inefficacité**
- **Décision avec l'accord des parents de la PEC palliative.**

Au Total

- Tumeur rhabdoïde teratoïde atypique localisée évoluant malgré les thérapeutiques à visée carcinologique avec un important retentissement sur la qualité de vie.
- Décès le 26/06/2017 au CH Simone Veil.